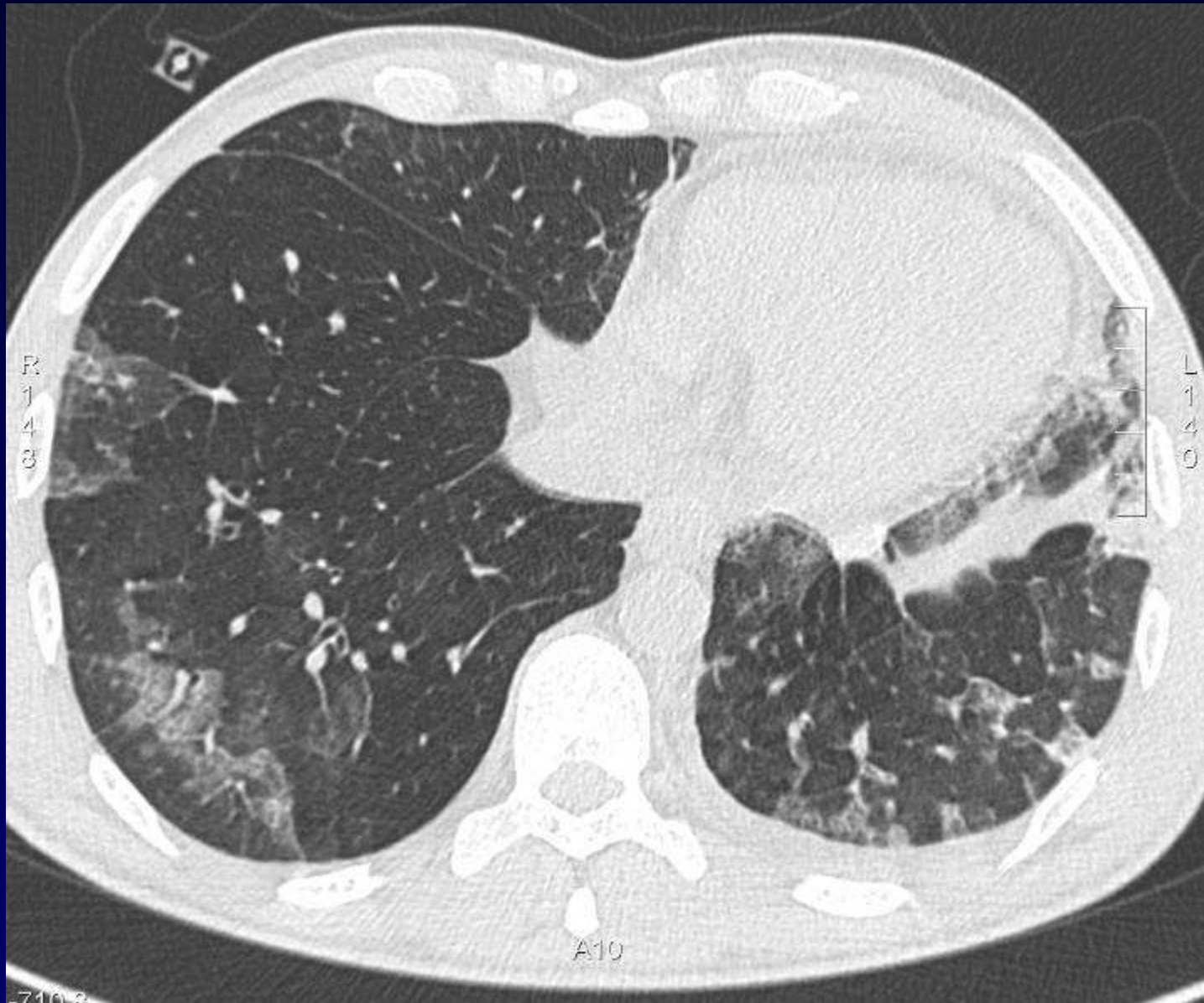


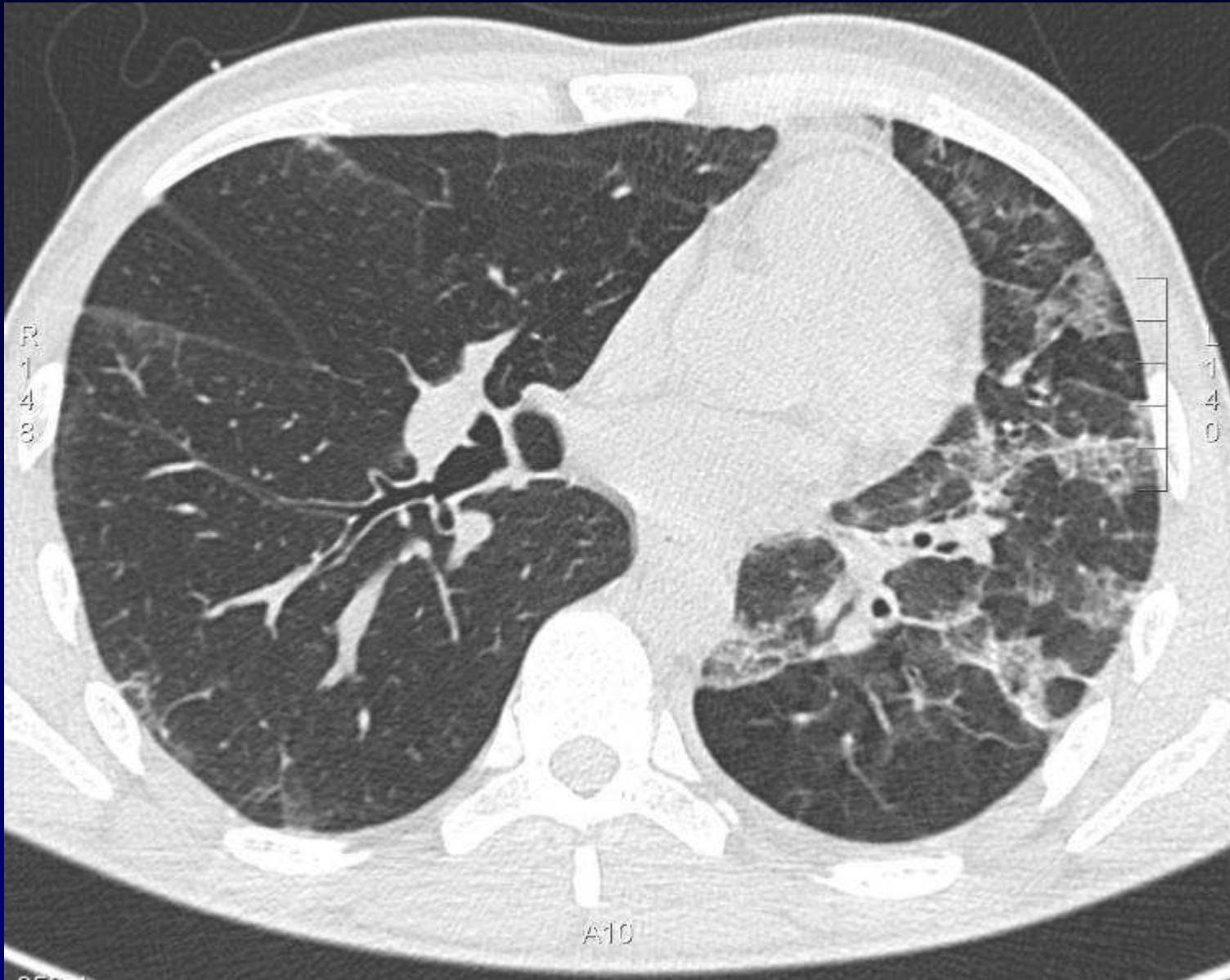


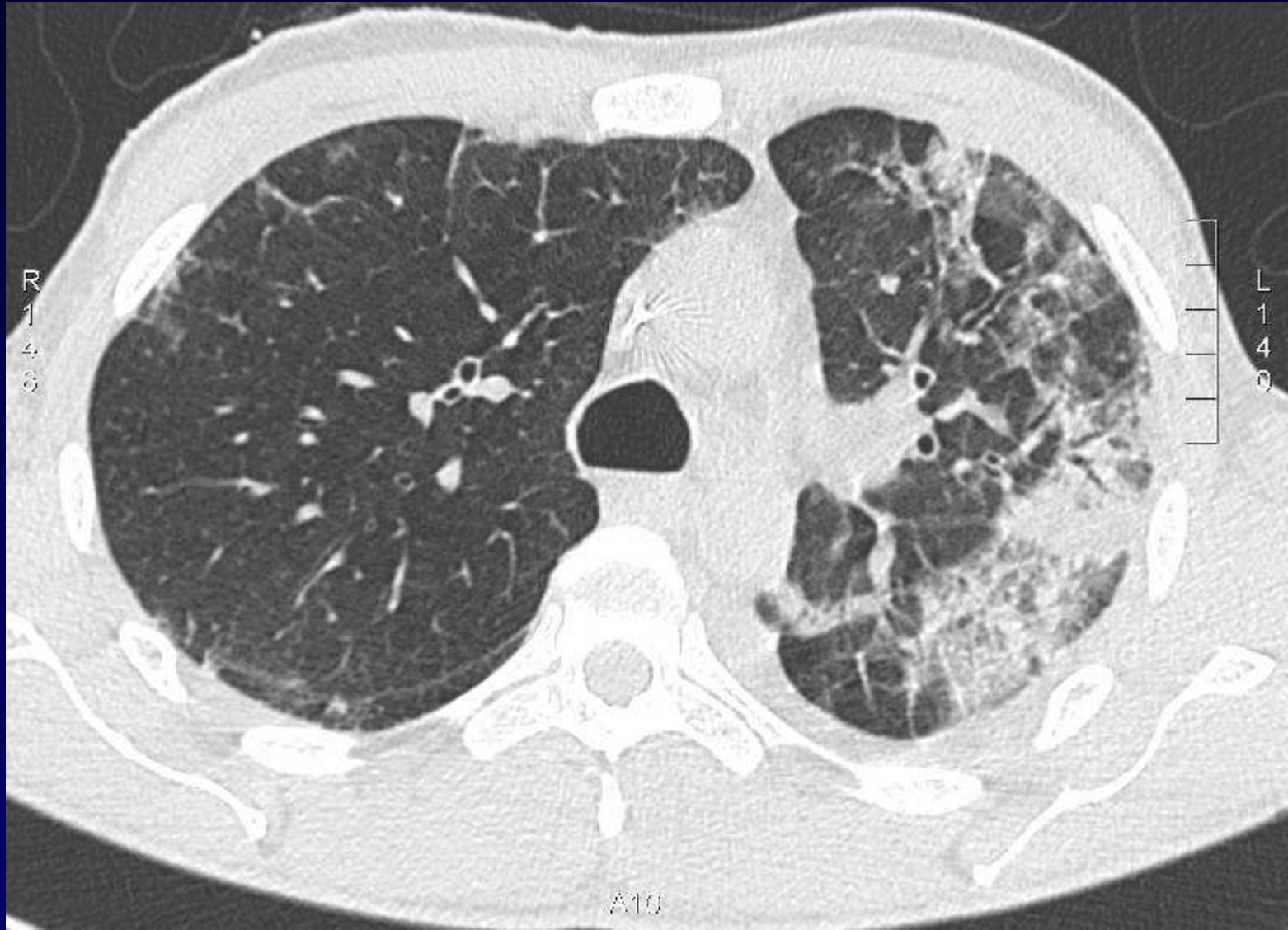
## **Dossier 13**

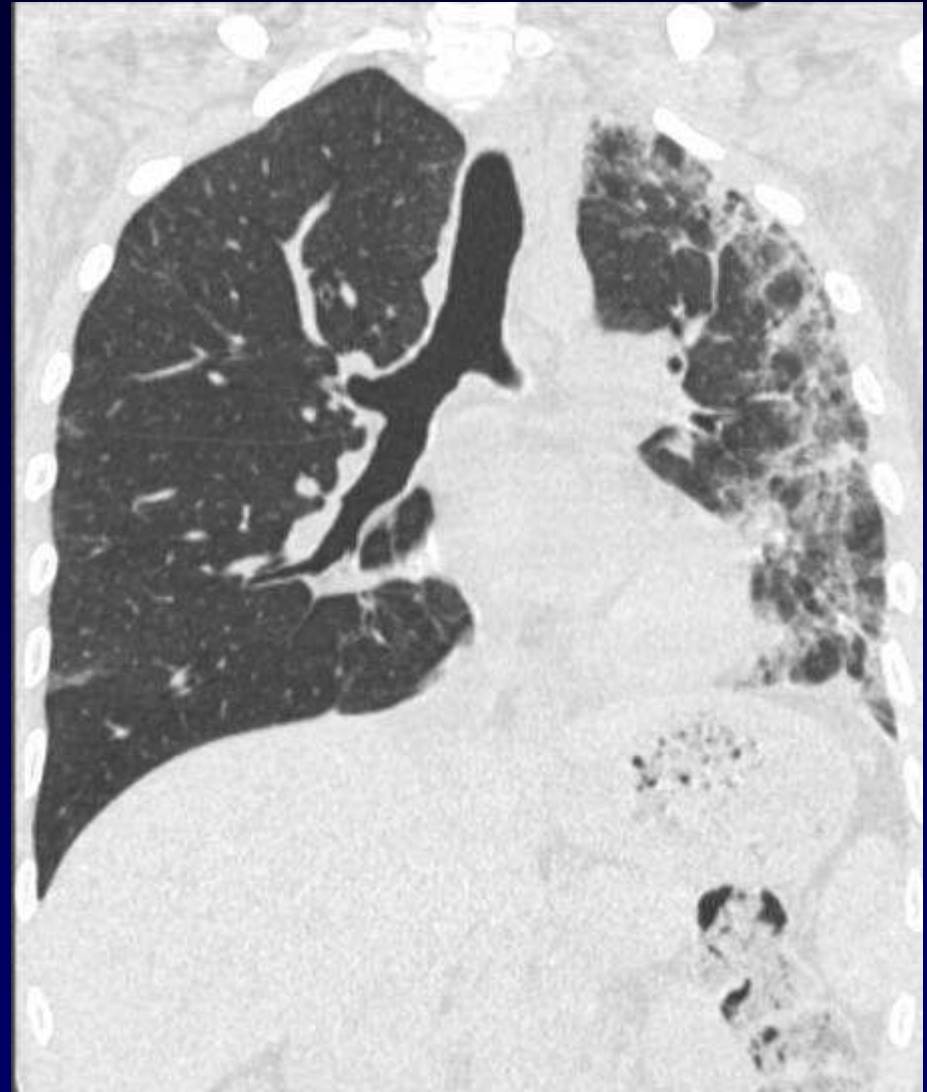
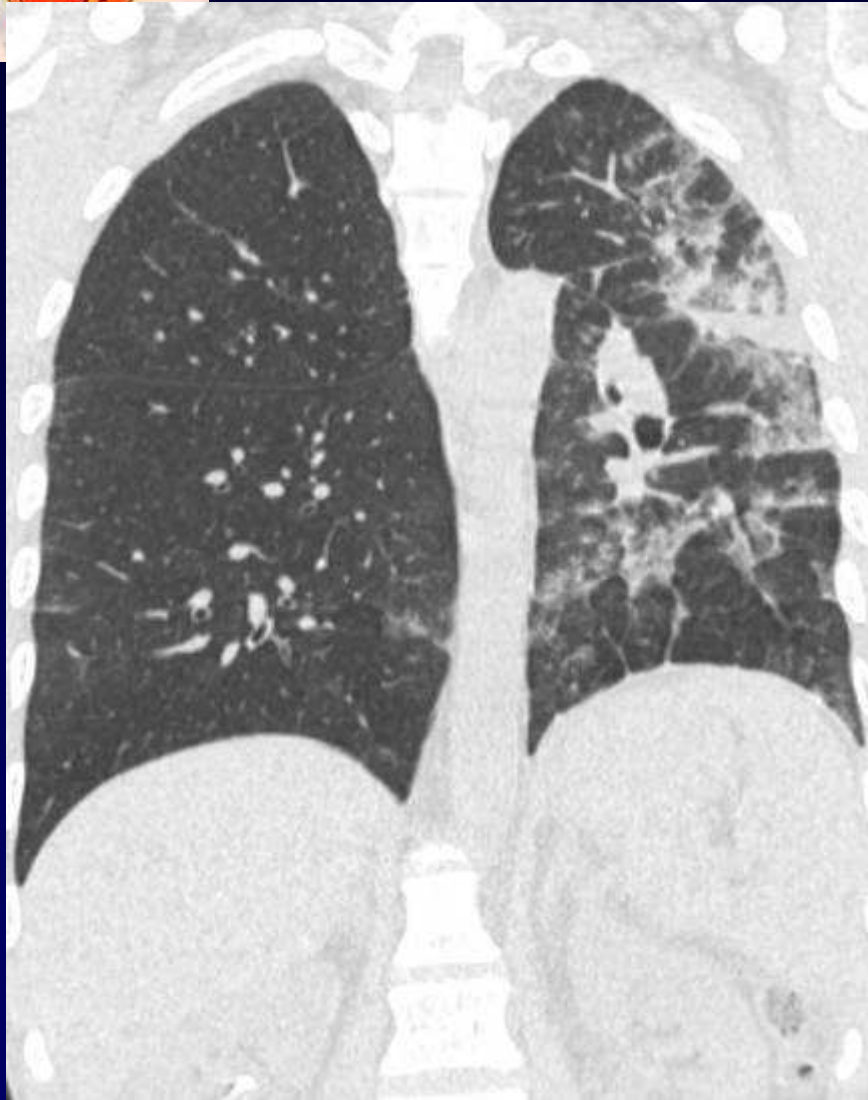
**B. GHAYE**

- **Homme de 36 ans**
- **Tumeur testiculaire avec métastases abdominales, osseuses et pulmonaires**
- **Chimiothérapie dont Bléomycine**
- **Asthénie et apathie majeure**











**Diagnostic ?**



# **Pneumopathie toxique à la Bléomycine chez un patient continuellement couché sur le côté gauche**

**Codage: Poumon - Iatrogène**